

## AUTO-EXAMEN DE LA CAVITE BUCCALE POUR LES PERSONNES FANCONI

### INTRODUCTION

Les personnes atteintes de maladie de Fanconi (MF) ont souvent des taches visibles dans la bouche qui vont et viennent et dont il n'y a généralement pas lieu de s'inquiéter. Dans de rares cas cependant, ces taches (appelées lésions ou points) sont **précancéreuses** ou déjà **cancéreuses**.

Une observation régulière et approfondie peut conduire à la détection précoce de changements importants de ces lésions, qui peuvent alors être surveillés et/ou traités efficacement.

Par conséquent, en plus des visites **tous les 6 mois** (au moins) indispensables chez un dentiste et/ou un ORL, **un auto-examen mensuel** (ou un examen fait par un membre de la famille, avec documentation) est recommandé.

Si certaines des lésions observées ne disparaissent pas au bout de 2 à 3 semaines, consultez alors votre dentiste / ORL.

**Rappel** : cette procédure **d'auto-suivi** n'est qu'un **outil additionnel** à votre disposition, vous permettant de suivre vous-même proactivement la présence et l'évolutions de lésions, et d'aider votre dentiste / ORL lors de son examen en lui apportant un certain nombre de données additionnelles.

**En aucun cas cependant il ne s'agit d'un auto diagnostic**

Ce document est une traduction réalisée par l'AFMF du texte préparé par les associations Fanconi d'Allemagne (<https://fanconi.de/>) et des Etats-Unis (<https://www.fanconi.org/>), avec leur accord.

Merci à eux !



## A - COMMENT VOUS AUTO-EXAMINER ?

**Examinez de façon systématique**, par exemple toujours de droite à gauche et de haut en bas, selon les étapes décrites ci-dessous.

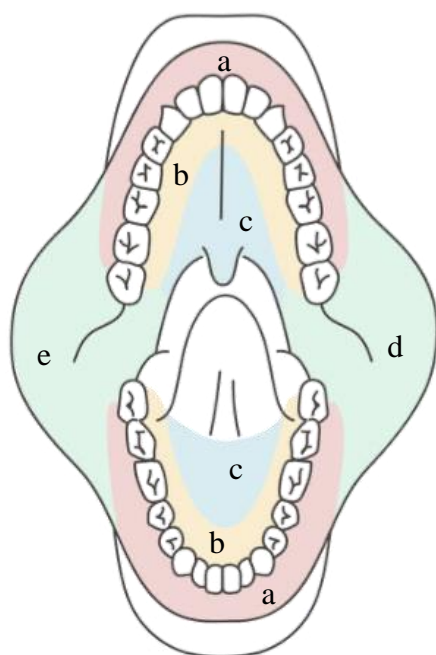
**Eclairez** au maximum les zones concernées, avec par exemple une lampe frontale, un téléphone portable, une lampe de poche ou encore un miroir grossissant éclairé.

**Notez** sur la carte de la bouche **les lésions observées**, **notez les informations** sur ces lésions, et **prenez des photos** (voir explications pages suivantes).

### QUE DEVRIEZ VOUS RECHERCHER ?

Tous les endroits visibles qui semblent différents ou « suspects ». Retrouvez des exemples de lésions (bénignes ou plus délicates) sur : [www.fanconi.de/icare\\_en](http://www.fanconi.de/icare_en)

### PROCEDURE A SUIVRE



#### 1 - Mâchoire supérieure

a - Gencives autour de l'extérieur des dents (**en rose**)

Tirer la lèvre supérieure vers le haut aussi loin que possible

b - Gencives à l'intérieur de la mâchoire supérieure (**en jaune**), par dents supérieures

c - Palais (**en bleu**), y compris au fond vers la gorge

d/e - Joux droite et gauche (**en vert**) (tirer la joue pour voir aussi loin que possible)

#### 2- Mâchoire inférieure

a - Gencives (**en rose**), autour de l'extérieur des dents

tirer la lèvre inférieure vers l'extérieur et vers le bas aussi loin que possible

b - Gencives à l'intérieur de la mâchoire inférieure (**en jaune**), par dents inférieures

c - Plancher de la mâchoire inférieure (**en bleu**), où repose la langue (lever la langue)

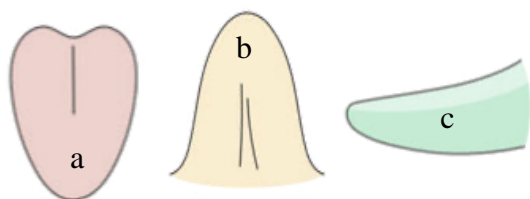
#### 3 - Langue

a - Surface de la langue (**rose**), le plus en arrière possible

b - Dessous et pointe de la langue (**en jaune**)

c - Tout le côté droit de la langue (**en vert**)

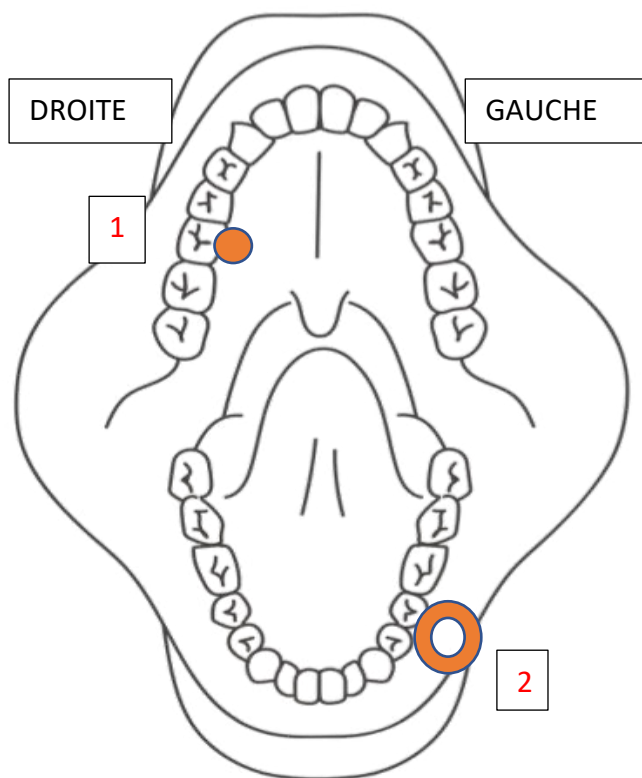
d - Tout le côté gauche de la langue (**en vert**)



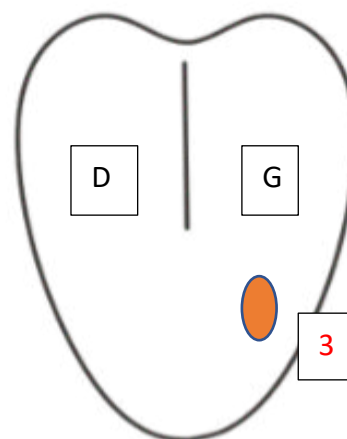
## B – DOCUMENTATION

**ATTENTION** : assurez-vous de relever et numéroté les points sur le bon côté de la carte de la bouche. Le côté **DROIT** du corps est à **GAUCHE** sur la carte de la bouche !

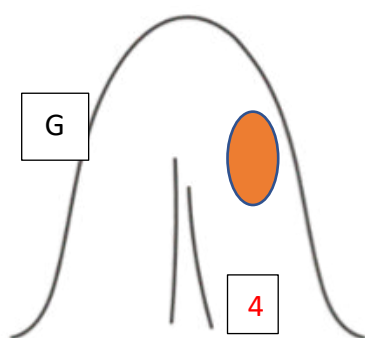
Exemples de points ou de zones identifiés à reporter sur la carte



Bouche  
Droite - Gauche



Dessus de la langue  
Droite - Gauche



Dessous de la langue  
Gauche - Droite



Côté **gauche** de la langue



Côté **droit** de la langue

**NOTEZ BIEN TOUS LES POINTS OBSERVES (BENINS OU NON),  
DOCUMENTEZ-LES, ET PRENEZ DES PHOTOS**

## B – DOCUMENTATION (suite)

### QUE DEVEZ-VOUS NOTER COMME INFORMATIONS ?

Pour chaque lésion / point observé, notez sur la carte de la bouche :

S'il s'agit de nouvelles lésions ?

Depuis combien de temps les avez-vous remarquées ?

Quels changements voyez-vous ?

De quelles couleurs sont les lésions ?

Quelle taille et texture ? Font-elles mal ou saignent-elles ?

Pouvez-vous imaginer une raison pour leur présence ?

Notez également le cas échéant la disparition d'un point précédemment observé.

Exemples d'annotation sur la fiche donnée ci-dessus

**Date:** 5 juillet 2022

**Point 1 :** ...est là depuis le 5 mai, aucun changement

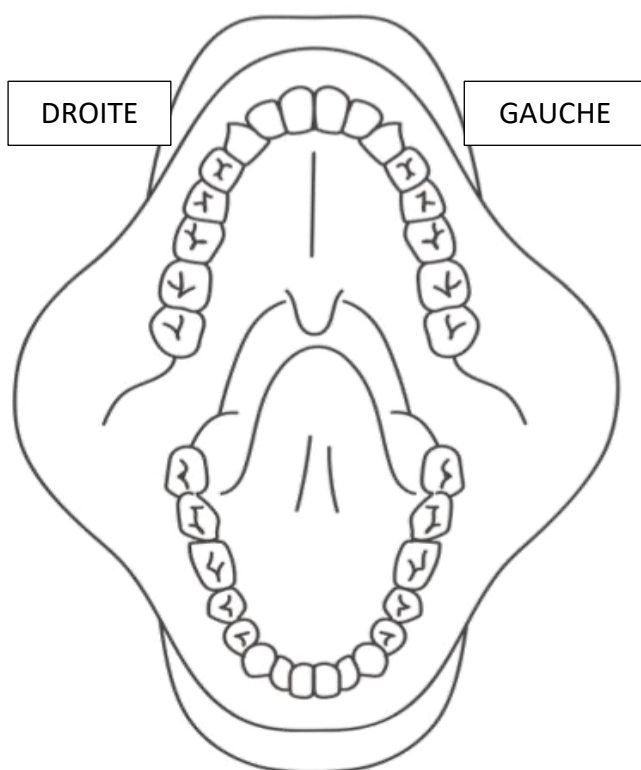
**Point 2 :** ...zone apparue il y a environ une semaine, légèrement gênante et un peu douloureuse, blanc-rougeâtre, environ 1 cm

**Point 3 :** ...

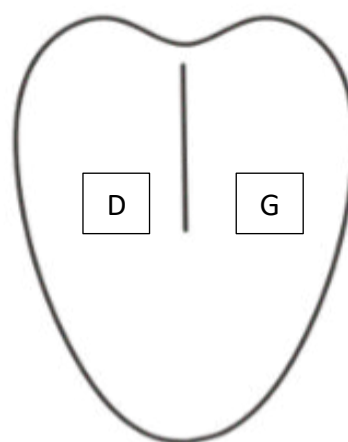
**SI CERTAINS POINTS VISIBLES N'ONT PAS DISPARU AU BOUT DE 2 A 3 SEMAINES, CONSULTEZ VOTRE DENTISTE / ORL**

## CARTE D'AUTO-EXAMEN DE LA BOUCHE

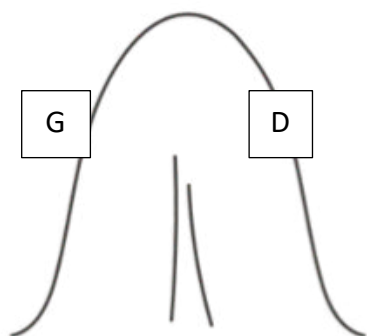
DATE :



Bouche  
Droite - Gauche



Dessus de la langue  
Droite - Gauche



Dessous de la langue  
Gauche - Droite



Côté **gauche** de la langue



Côté **droit** de la langue

**NOTEZ PRECISEMENT TOUS LES POINTS OBSERVES  
DOCUMENTEZ-LES  
PRENEZ DES PHOTOS DES POINTS OBSERVES**

## C- DOCUMENTATION PHOTOGRAPHIQUE

La photo-documentation est importante. Il est facile d'oublier à quoi ressemblait une tache visible (lésion) deux semaines plus tôt. Les photos permettent **d'observer et d'enregistrer l'évolution exacte** d'une lésion (amélioration, aggravation ou stabilité).

### CONSEILS ET ASTUCES POUR PRENDRE DE BONNES PHOTOS

**Prenez des photos nettes et bien éclairées** de chaque endroit.

Les photos prises par une autre personne sont bien plus efficaces que les selfies (attention au challenge droite-gauche).

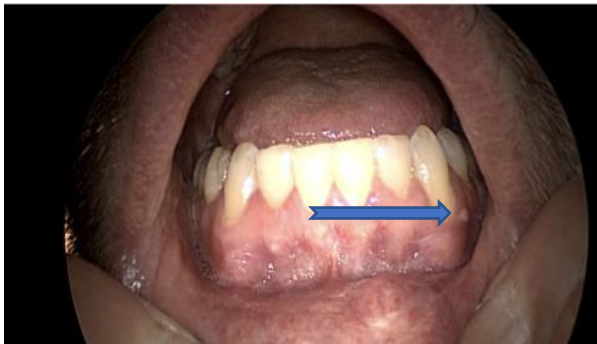Utilisez toujours un bon éclairage (par exemple, la lumière d'une fenêtre, une lampe de poche...) et une bonne mise au point. Essayez de réduire les reflets lumineux (brillance).

Prenez plusieurs photos à différentes distances et sous différents angles. Incluez des éléments environnants à titre de référence et prenez une photo supplémentaire aussi proche que possible, avec une bonne mise au point.

#### ATTENTION : LES CÔTÉS DROIT ET GAUCHE VARIENT SELON LES APPAREILS

Photos mode Selfie : le côté droit du corps est généralement à droite sur les photos.

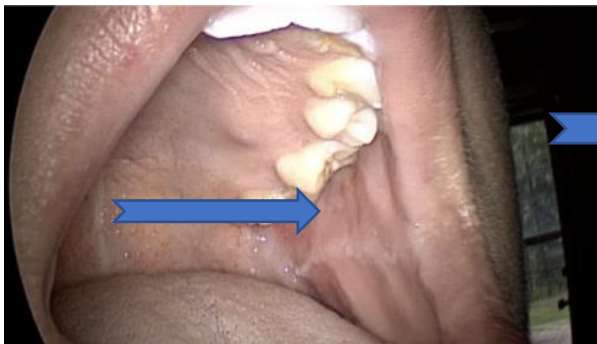
Photos mode classique : le côté droit du corps devient le côté gauche sur les photos.



Point visible, référentiel par les dents.

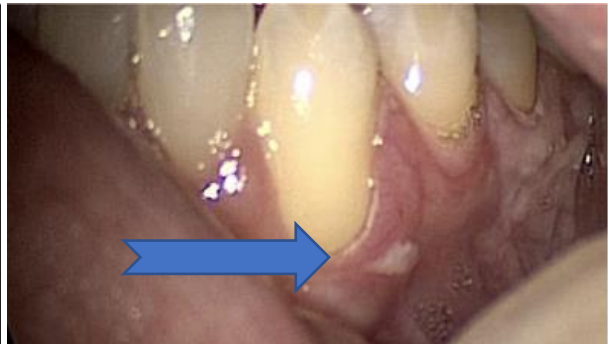

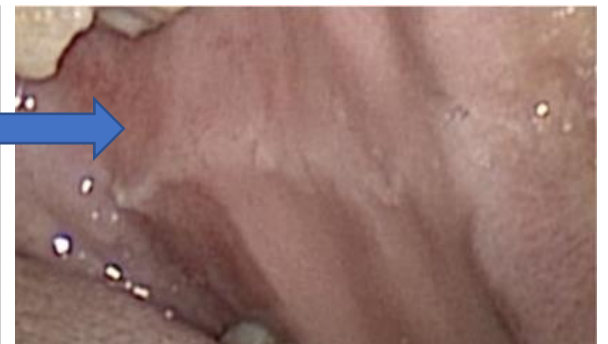Photo nette, claire, bien exposée, sans reflet



Zone visible, référentiel donné par les dents



Détail, photo sans reflet